Etmoiditis crónicas del adulto. Diagnóstico y tratamiento de las opacidades etmoidales

R Jankowski
B Grignon

Resumen. – El diagnóstico de etmoiditis crónica se basa en una serie de argumentos que permiten relacionar los síntomas de una disfunción rinosinusal crónica con la presencia de opacidades etmoidales. Para interpretar las opacidades etmoidales es indispensable conocer la técnica de realización del escáner y las condiciones clínicas del examen (especialmente la última toma de corticoides). Las opacidades etmoidales asociadas a una disfunción rinosinusal crónica monosintomática (obstrucción nasal monosintomática, rinorrea posterior monosintomática, etc.) desempeñan raramente un papel patogénico y en general corresponden a opacidades etmoidales asintomáticas. Las opacidades etmoidales asociadas a una disfunción rinosinusal crónica polisintomática pueden tener un origen infecciosomicótico o bien pueden ser de naturaleza inflamatoria. Las opacidades etmoidales inflamatorias son a veces solamente un epifenómeno de la inflamación alérgica o la consecuencia de focos infecciosos o inflamatorios dentales. Inversamente, las opacidades etmoidales inflamatorias endógenas son el resultado de una autonomización de la inflamación mucosa (etmoiditis eosinofílica) o bien de la evolución crónica de una etmoiditis aguda banal (etmoiditis crónica simple). La presencia de manifestaciones broncopulmonares asociadas, como el asma o enfermedades que cursan con bronquiectasias, modifica la conducta diagnóstica y terapéutica. El objetivo del tratamiento, ya sea médico o quirúrgico, es aliviar la disfunción rinosinusal crónica que sufre el paciente, y no necesariamente suprimir las opacidades etmoidales.

© 2001, Editions Scientifiques et Médicales Elsevier SAS, París. Todos los derechos reservados.

Introducción

La etmoiditis es por definición una inflamación del laberinto etmoidal. Antes de la era de la tomografía computadorizada (TC) la etmoiditis crónica del adulto solía diagnosticarse cuando aparecían complicaciones. Actualmente la TC permite descubrir las etmoiditis asintomáticas. La TC es el primer examen que ha permitido visualizar correctamente el etmoides anatómico y su contenido, y su utilización rutinaria en rinosinusología data de finales de los años 80. Por consiguiente, puede decirse que las etmoiditis crónicas se diagnostican correctamente desde hace sólo 15 años como máximo. Este corto plazo puede explicar las imprecisiones actuales de la definición, el diagnóstico y el tratamiento de las etmoiditis crónicas, y justifica este intento de análisis y explicación.

Roger Jankowski : *Professeur des Universités, service d'oto-rhino-laryngologie et de chirurgie cervicofaciale.*
Bruno Grignon : *Maître de conférence des Universités, service d'imagerie médicale.*
Hôpital central, 29, avenue du Maréchal-de-Lattre-de-Tassigny, 54035 Nancy cedex, France.

La TC permite poner de manifiesto y precisar las modificaciones del contenido aéreo de las celdas etmoidales, pero no basta para afirmar la naturaleza inflamatoria de las opacidades que caracteriza el diagnóstico de etmoiditis. Sólo la anatomía patológica permite hacer esta afirmación, pero a veces basándose en argumentos más subjetivos que objetivos, ya que las células inflamatorias infiltran fisiológicamente la mucosa respiratoria y la densidad de las mismas, evaluada a partir del fragmento biópsico, no refleja obligatoriamente la distribución en el conjunto.

El diagnóstico de etmoiditis crónica es ante todo clínico y se basa en una serie de argumentos que permiten establecer una relación entre síntomas rinosinusales o respiratorios y la presencia de opacidades etmoidales.

Análisis tomográfico del etmoides

La TC es el examen clave para el diagnóstico de etmoiditis crónica. Las condiciones de realización del examen y el rigor del análisis de las imágenes dependen de la pericia del radiólogo, mientras que la interpretación clínica de las imágenes de TC es responsabilidad del otorrinolaringólogo (ORL), que trata de establecer la participación de las opacidades etmoidales en la génesis de la disfunción nasal crónica del paciente.

ASPECTOS TÉCNICOS

Aparatos

En lo referente a aparatos de TC, la última década ha sido testigo de la aparición de un nuevo modo de adquisición de los cortes denominado helicoidal o espiral. Este modo de adquisición se caracteriza por la combinación del desplazamiento progresivo y continuo de la mesa con la rotación continua del sistema tubo-detectores, de modo que el conjunto describe un movimiento similar al de una hélice (a veces se le denomina también espiral aunque esta denominación es menos precisa). Este modo permite la adquisición de un volumen entero en lugar de cortes sucesivos (modo de adquisición «incremental» tradicional). Las principales ventajas consisten en una ganancia de tiempo considerable que permite sobre todo estudiar un órgano con una sola apnea y la exploración rápida de segmentos corporales de gran volumen (con aplicaciones prácticas esencialmente en el ámbito vascular, visceral y politraumatológico) y, por otra parte, en la libre elección (a priori o a posteriori) de los parámetros (especialmente el grosor) de las coordenadas y del tamaño de las imágenes, así como la mejora secundaria de las imágenes obtenidas, a través de las reconstrucciones multiplanares y las reconstrucciones tridimensionales [19].

Técnicas de examen

Tipos de adquisición de los cortes

La exploración del conjunto de las cavidades sinusales, y especialmente la exploración etmoidal, puede realizarse con dos grandes tipos de adquisición de cortes: adquisición directa y mediante reconstrucciones.

Los cortes directos eran prácticamente los únicos utilizables hasta la aparición de los recientes avances técnicos de la TC, los cuales se caracterizan esencialmente por el desarrollo de programas de reconstrucción multiplanar y de reconstrucción tridimensional, correlativamente con el modo de adquisición helicoidal.

Las reconstrucciones multiplanares se obtienen secundariamente trabajando con la consola, a partir de los datos de adquisición directa, según el plano o los planos elegidos por el operador. Este modo de adquisición de imágenes presenta varias ventajas: disminuye la irradiación del paciente al limitar la adquisición directa a un solo plano, tradicionalmente el plano axial transverso; permite elegir de manera precisa el plano de las imágenes producidas secundariamente; especialmente permite la exploración del plano sagital, que no es accesible a la TC directa. No obstante, este modo de adquisición tiene sus límites: la calidad de las imágenes reconstruidas varía en función del aparato y de las condiciones del examen, y con frecuencia es netamente inferior a la de las imágenes obtenidas mediante adquisición directa; requiere un trabajo adicional con la consola, lo cual en último término reduce la ganancia de tiempo obtenida durante la adquisición de datos. En la práctica, actualmente, dada la heterogeneidad de los aparatos de TC, no existen reglas absolutas respecto a esta cuestión: cada radiólogo debe adaptar su técnica de examen en función de las prestaciones de su equipo.

Grosor de corte. Elección de las ventanas

La elección del grosor de corte es uno de los elementos más importantes entre los que condicionan la resolución espacial de las imágenes. Debido a la delgadez de algunas estructuras (especialmente la lámina cribosa del etmoides) y a determinadas anomalías o variantes buscadas (dehiscencia de las paredes orbitales o de los techos), es necesario practicar cortes finos, en la medida de lo posible del orden de un milímetro. La realización de cortes contiguos requiere un gran número de cortes para la exploración rutinaria del conjunto de las cavidades sinusales. Una separación de 2 o 3 mm entre dos cortes sucesivos supone una media aceptable en la práctica habitual, sobre todo cuando se realiza una adquisición directa para el segundo plano de exploración.

Teóricamente la elección de las ventanas debe adaptarse a cada caso particular, para elegir el nivel y la anchura de ventana que permita apreciar a la vez las pequeñas diferencias de densidad en las partes blandas y los detalles óseos finos. Desafortunadamente no existe ninguna combinación capaz de lograr ambos objetivos de manera ideal. Por otra parte, la exploración de los senos se enfrenta a otro problema técnico particular, representado por la interfaz aire-tejidos blandos o hueso, capaz de generar errores (debido a la brusca variación de densidad entre ambos). Las ventanas anchas (2 000 a 4 000 UH) presentan una doble ventaja: son las que mejor exploran las estructuras óseas y las que mejor se adaptan a las importantes variaciones de densidad de esta inferfaz; son, por consiguiente, las que se utilizan habitualmente. El estudio exhaustivo de las partes blandas (por ejemplo, para diferenciar un tumor de los productos de secreción) es más eficaz cuando se realizan ventanas estrechas (150 a 400 UH) [18, 26].

Planos de corte

Pueden utilizarse los planos de referencia, a veces ligeramente diferentes según las escuelas, pero en cualquier caso la TC debe constar sistemáticamente como mínimo de dos planos de corte ortogonales. En función de las posibilidades técnicas también pueden realizarse reconstrucciones sagitales adicionales.

La técnica más corriente se realiza siguiendo un primer plano «horizontal» (o axial transversal, a menudo denominado axial) el cual, según las escuelas, es paralelo al plano denominado «OM» (orbitomeatal) o al plano subórbito-submeatal. Este plano se completa con un segundo plano «vertical», perpendicular al primero [1]. El interés de este segundo plano, a veces considerado como el más rico en información, ha sido señalado por varios autores [30].

Algunos autores han insistido en el interés de realizar cortes definidos respecto al conducto nasofrontal, en un plano paralelo y a continuación perpendicular a éste [4]. Teóricamente, estos planos permiten analizar con mayor precisión las celdas etmoidales, ya que el eje de este conducto corresponde esquemáticamente al eje de drenaje del conjunto del etmoides; además, es el plano que más se aproxima al de la visión endoscópica del cirujano.

Inyección de producto de contraste yodado por vía intravenosa

En general, este paso no es necesario en la exploración de la patología inflamatoria o infecciosa de los senos. Por consiguiente, no debe realizarse en primera línea. A veces puede señalarse dentro del contexto de un diagnóstico diferencial con una patología tumoral descubierta casualmente durante el examen, y en este caso la inyección se realiza en un segundo tiempo.

Presentación de las imágenes

- *Parámetros*

Generalmente las variables alfanuméricas indicadas sobre las imágenes son muy numerosas y frecuentemente poco claras para los clínicos, sobre todo porque no existe ninguna convención sobre las siglas utilizadas, ni siquiera sobre su posición en la placa. Por otra parte, es posible hacer que estas variables figuren total, parcialmente o que no figuren.

Cuadro I. – Datos clínicos y anamnesis en el momento del examen escanográfico.

Tratamientos
Antibióticos (fecha y duración)
Corticoides por vía general (fecha y duración)
Corticoides por vía local (fecha y duración)
Vasoconstrictores (fecha u hora de la última aplicación)
Antiinflamatorios
Intervenciones quirúrgicas anteriores
Fecha y naturaleza (si el paciente las conoce)
Estado clínico en el momento del examen
Como de costumbre
Mucho mejor
Mucho peor

Además de los «datos paciente» y de la fecha del examen, la información más útil en la práctica es el grosor de los cortes (a veces designado con la sigla «th» [thickness]), el nivel de los mismos (el cual permite conocer la separación), el nivel y la anchura de ventana (C y W respectivamente), la inyección eventual de producto de contraste (el cual puede llamarse de diversas maneras). Los demás parámetros técnicos (kilovoltaje, miliamperaje, valor eventual del pitch en la TC helicoidal, filtros utilizados, etc.) son más complejos y en realidad pertenecen al ámbito de las técnicas de imagen.

- *Formato*

Actualmente las imágenes de TC se presentan, la mayoría de las veces, en películas de formato 36 x 43 cm, realizadas con reveladoras láser, los cuales permiten elegir cómodamente entre diferentes formatos o tamaños de imagen, comprendidos habitualmente entre 1 y 24 imágenes por película, con variaciones posibles en función del modelo. La elección del formato se basa en una media entre el tamaño de las imágenes y el número de películas. Las presentaciones utilizadas con mayor frecuencia son las de 20 y 12 imágenes por película.

Datos clínicos e informe

La optimización de la información que puede aportar la TC se basa en la calidad del diálogo entre el radiólogo y el clínico. Aunque no siempre se realiza, es muy importante que en el informe del examen radiológico se mencione el estado clínico del paciente en el momento del examen y sobre todo los tratamientos recientes o en curso, especialmente con corticoides, antibióticos, antiinflamatorios, vasoconstrictores, etc., los cuales pueden modificar las opacidades sinusales. Esta información se basa en la precisión de los datos clínicos comunicados en la prescripción y los datos obtenidos en la anamnesis realizada por el radiólogo en el momento del examen *(cuadro I).*

Archivado

La comparación de las imágenes de diferentes TC sucesivas presenta un interés evidente. En la práctica esta comparación se ve entorpecida por dificultades corrientes (exámenes extraviados, «guardados» por otros médicos u otros centros, etc.). Desde el punto de vista jurídico, en lo relativo a los exámenes tomográficos realizados en pacientes externos, sobre todo en la práctica liberal, el paciente es dueño de sus documentos y no se requiere ningún tipo de archivado. En el ámbito de la sanidad pública, en cambio, el centro hospitalario es propietario de las historias clínicas y de los exámenes tomográficos realizados a los pacientes. En contrapartida, existe la obligación legal de archivar dichos documentos.

Cuadro II. – Plan de lectura sistemática.

1 – Parte superior analizable, sobre todo en los cortes coronales
«Desnivelación» fóvea-lámina cribosa: tipos 1, 2, 3
Dehiscencia del «techo» del etmoides
Asimetría de la lámina cribosa
Asimetría de las masas laterales
Neumatización poco habitual
— de la crista galli
— seno «supraorbitario»
2 – Pared lateral: dehiscencia
3 – Canal óptico
4 – Neumatización
Concha bullosa
Celda de Haller
Tamaño de la bulla etmoidal
Tamaño y forma de la celda de Onodi
5 – Cornetes supernumerarios
6 – Deformidad del septo nasal

ANATOMÍA ESCANOGRÁFICA ETMOIDAL NORMAL [2, 5, 6, 18, 27] *(cuadro II)*

Cortes axiales transversos

En estos cortes se observan, de arriba a abajo, las siguientes estructuras:

— los senos frontales y los techos de las órbitas;

— las celdas etmoidofrontales y los techos de las masas laterales, que se analizan mucho mejor en los cortes coronales;

— el nivel superior de los laberintos etmoidales, separados por la crista galli, axial, flanqueada a cada lado por el canal olfatorio correspondiente (de densidad normal de tipo tisular, que no debe confundirse con una posible ocupación etmoidonasal localizada) y a continuación por la lámina cribosa, que se individualiza mucho mejor en los cortes coronales;

— la parte media de los laberintos etmoidales, cuya pared medial está marcada por delante por la impronta del agger nasi y a continuación por la parte superior de la apófisis unciforme, por detrás de la cual se sitúa la bulla etmoidal; todos estos relieves están limitados por dentro por el cornete medio, a veces neumatizado, por detrás del cual se sitúa la parte inferior del cornete superior;

— el meato medio, visualizado en varios cortes sucesivos, en el cual desembocan el conducto nasofrontal y el ostium del seno maxilar; limitado por dentro por el cornete medio, cuya parte anterior siempre está neumatizada, y por fuera por la pared medial del compartimento medio del laberinto etmoidal, en donde sobresale la apófisis unciforme (AU);

— la parte inferior del laberinto etmoidal, marcada por dentro por el relieve de la parte inferior de la apófisis unciforme y del cornete medio, y por fuera por su relación con la parte alta del seno maxilar.

Cortes coronales

Permiten identificar sucesivamente, de adelante hacia atrás, las siguientes estructuras:

— los senos frontales, en su porción vertical;

— las órbitas, la unión frontoetmoidal, la parte más anterior de la apófisis crista galli;

— la casi totalidad de los constituyentes del etmoides en su porción anterior: laberintos etmoidales, en especial su techo, casi siempre oblicuo hacia abajo y hacia adentro, que sobrepasa a altura variable la lámina cribosa (véase más adelante); la crista galli en su totalidad; la parte anterior de la pared lateral de los laberintos, constituida a este nivel por una celda etmoidolagrimal; la parte anterior del cornete medio, que sobrepasa el meato inferior; este último está limitado por el cornete inferior y en él desemboca el conducto nasolagrimal;

— la totalidad de los elementos del etmoides anterior: lámina cribosa, lámina vertical, crista galli, laberintos con una pared orbitaria bien individualizada y una pared medial marcada por la AU y el cornete medio. Este último delimita el meato medio, marcado por la desembocadura nasal del seno maxilar, cuyo trayecto canalar se observa habitualmente en su totalidad en un solo corte; el ostium de dicha desembocadura está limitado por la AU, el cornete inferior, el maxilar y el hueso lagrimal;

— la parte media del etmoides, de donde sobresale el cornete superior, el cual se abomba en la parte alta de la cavidad nasal, sobresaliendo por encima del cornete y el meato medios, con la parte posterior de la apófisis unciforme y la bulla etmoidal, situada inmediatamente por encima, y el cornete inferior con la apófisis maxilar por debajo;

— la porción etmoidal posterior, donde se visualizan sobre todo el cornete superior y la parte posterior de los cornetes medio e inferior;

— la parte más posterior del laberinto etmoidal y de los cornetes medio e inferior, donde el vómer se articula con el borde posteroinferior de la lámina vertical para constituir la parte posteroinferior del septo nasal.

VARIANTES ANATÓMICAS

Características generales

Son múltiples y su importancia es variable. Algunas presentan un interés capital a título preoperatorio ya que su conocimiento permitirá evaluar el riesgo y las dificultades quirúrgicas (sobre todo las variaciones del «techo» del etmoides y de la pared lateral de la órbita). Otras presentan un interés patogénico potencial, cuya importancia en realidad se cuestiona (especialmente las variantes de la neumatización y del septo nasal), ya que pueden estrechar las vías aéreas de drenaje (infundíbulo, hiato semilunar) o repercutir en el movimiento mucociliar. El descubrimiento accidental de estas variantes en una persona asintomática no tiene ninguna incidencia, pero se presta a discusión cuando existe una sintomatología crónica rinosinusal.

Principales variantes anatómicas

Techo del etmoides

El techo del etmoides puede presentar, en el plano coronal, variedades de forma clasificadas en tres tipos [17]. En el tipo 1, el borde superior de cada masa lateral (o fóvea etmoidal) se sitúa en un plano horizontal 1 a 3 mm más arriba que el de la lámina cribosa. Se observa en un 10 % de los casos aproximadamente. En el tipo 2, la «desnivelación» entre fóvea y lámina cribosa es de 4 a 7 mm. Es el caso más frecuente (un 70 % de los casos aproximadamente). En el tipo 3, la separación entre fóvea etmoidal y lámina cribosa es de 8 a 16 mm. Corresponde a un 20 % de los casos aproximadamente [17].

También pueden existir soluciones de continuidad. Su frecuencia es muy variable según las series, siendo de hasta un 10-15 % en algunas series de piezas anatómicas disecadas y muy raras en otras series [27]. Parecen ser más frecuentes en un contexto de antecedentes quirúrgicos de poliposis rinosinusal [27]. Su identificación presenta un interés preoperatorio evidente.

Paradójicamente, la asimetría de las masas laterales del etmoides ha sido mucho menos estudiada. No obstante, presenta un gran interés práctico preoperatorio [3].

Una variación menos conocida y poco estudiada de manera sistemática es la «pendiente sagital» del techo del etmoides, que presenta un interés preoperatorio evidente.

Lámina cribosa del etmoides

Es simétrica (o casi simétrica) en la distribución modal (0,53 mm de diferencia media de nivel entre las mitades derecha e izquierda [27]). No obstante, las asimetrías más pronunciadas no son raras. Esta variación se identifica muy fácilmente en los cortes coronales. Su existencia debe señalarse, aunque en la práctica sea de poco interés.

Pared lateral u orbitaria del etmoides

Las interrupciones del os planum o lámina orbitaria del etmoides, que es el mayor componente de la pared medial de la órbita, se conocen desde hace mucho tiempo [32]. La denominación histórica de «lámina papirácea» refleja la delgadez de esta pared y, como consecuencia de ello, su fragilidad. La frecuencia de estas dehiscencias varía entre el 5 y el 10 % según las series y las etnias [27]. Se localizan de preferencia en la parte superior de esta pared. Evidentemente, su presencia expone a complicaciones orbitarias que afectan en primer lugar a los músculos recto medial y oblicuo superior. A partir de un simple sangrado mal controlado pueden ocasionar un hematoma orbitario, que representa una de las complicaciones clásicas de la cirugía del etmoides.

Canal óptico

Está delimitado por las dos raíces del ala menor del esfenoides y mide aproximadamente 10 mm de longitud [20]. En la mitad de los casos su orificio orbitario se halla en contacto con la celda etmoidal más posterior (celda de Onodi), en una cuarta parte de los casos a nivel de la unión entre ésta y el seno esfenoidal, y en la cuarta parte restante, en contacto con el seno esfenoidal. Lo anterior significa que en el 75 % de los casos este canal está en relación con la celda etmoidal posterior y con el seno esfenoidal en el resto de su trayecto [27]. En caso de variación del tamaño de esta celda pueden existir relaciones muy estrechas y extensas entre ésta y el nervio óptico, las cuales deben estudiarse cuidadosamente antes de una intervención quirúrgica.

Variantes de la neumatización

En aproximadamente un tercio de la población general se observa una neumatización del cornete medio (o concha bullosa), que puede estar hipertrofiado y ocasionar una obstrucción del meato medio o del infundíbulo [30]. Puede ser unilateral o bilateral.

La neumatización del cornete superior es más rara y la del cornete inferior es excepcional [31].

A veces puede observarse un seno frontal supernumerario, denominado también receso supraorbitario. Puede corresponder a una expansión de los senos frontales, pero generalmente se forma a partir de celdas etmoidales que se desarrollan en el techo de la órbita. Su frecuencia es muy variables según los grupos étnicos (un 60 % en los japoneses, contra un 20 % en los caucásicos [16]). Casi siempre es bilateral. Puede alcanzar hasta 4 o 5 cm de eje mayor [27]. Los cortes axiales y coronales se completan para precisar sus dimensiones y su topografía exacta.

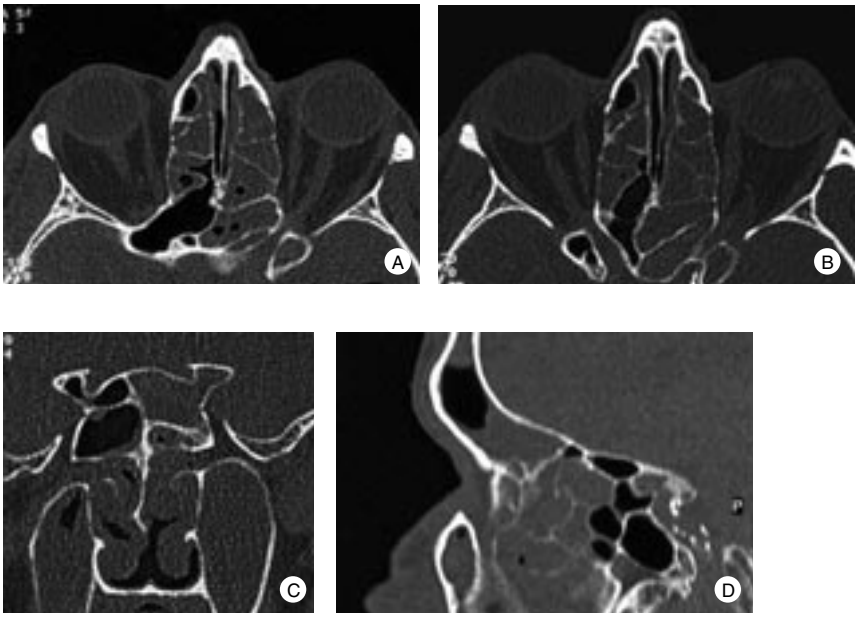

1 *Neumatización de las apófisis clinoides anteriores. Hipertrofia de la celda de Onodi, sin límite completo con la neumatización esfenoidal. El nervio óptico se halla estrechamente relacionado en su trayecto canalar con estas cavidades aéreas, ocupadas en el lado izquierdo por un tejido inflamatorio. A ello se asocia la procidencia bilateral del surco carotídeo (donde se localiza un ateroma calcificado) en el seno esfenoidal, más marcada en el lado derecho, por lo que esta región es de alto riesgo quirúrgico.*
A, B. Cortes axiales milimétricos, de 3 mm de separación.
C. Corte coronal milimétrico.
D. Reconstrucción sagital.

La apófisis crista galli también puede presentar una cavidad aérea que puede alcanzar grandes dimensiones [27]. Esta neumatización poco habitual se identifica fácilmente en los cortes axiales y se analiza mejor en los cortes coronales. Su topografía siempre es anterior (ya que la crista galli se desarrolla en la parte más anterior de la lámina vertical). Es importante diferenciarla en período preoperatorio de una celda etmoidal banal. Esta cavidad aérea puede comunicarse con el seno frontal. La obstrucción de su ostium puede ocasionar una patología inflamatoria crónica y originar la formación de un mucocele [31].

El tamaño de la celda de Onodi puede ser muy variable. Habitualmente es la más voluminosa de todas las celdas etmoidales y en algunos casos puede sobrepasar el tamaño del seno esfenoidal [27]. Puede estar estrechamente relacionado con el nervio óptico y con el surco carotídeo *(fig. 1)*.

En su estado normal, la bulla etmoidal es una celda aérea voluminosa. A veces es prominente (frecuencia del 8 % [30]), lo cual puede tener repercusiones en el drenaje del meato medio y del infundíbulo.

Las celdas de Haller son cavidades aéreas que se desarrollan en la parte medial del techo del seno maxilar. Afectan a un 10 % de la población aproximadamente. Pueden tener formas y tamaños diversos y pueden drenarse en el infundíbulo o bien en el seno maxilar [31]. Cuando son voluminosas pueden contribuir al estrechamiento del infundíbulo [30].

La neumatización de la apófisis unciforme es muy rara (aproximadamente un 0,5 % de la población) [30].

Variantes de los cornetes sin incluir la neumatización

El cornete medio paradójico se define como una inversión de la incurvación del mismo (convexidad lateral en lugar de su incurvación habitual hacia el septo nasal). Se encuentra en un 15 % de la población y puede estrechar el meato medio.

Variantes de la apófisis unciforme

— desviación del borde superior, que puede ser medial y obstruir el meato medio o bien lateral y afectar al infundíbulo; se observa con una frecuencia de un 3 % [30];

— el borde libre de la apófisis unciforme pude adherirse al suelo de la órbita o al borde inferior de la lámina papirácea, dando lugar a un meato medio atelectásico. Esta anomalía se asocia con frecuencia a una hipoplasia del seno maxilar por cierre de su infundíbulo, la cual se acompaña de un descenso del suelo, que es importante identificar en situación preoperatoria.

Pueden existir cornetes supernumerarios como el cornete accesorio de Santorini o el cornete supremo de Zuckerland, cuyas repercusiones prácticas son poco importantes.

Aspectos clínicos

Las circunstancias que pueden conducir a realizar una TC de los senos son muy variadas. Para el clínico el problema consiste en establecer el papel de las opacidades etmoidales en la génesis de una disfunción nasal crónica y a veces de una enfermedad respiratoria crónica.

El diagnóstico de etmoiditis crónica se basa en el trío síntomas-endoscopia-TC.

OPACIDADES ETMOIDALES ASINTOMÁTICAS

Suelen descubrirse en una TC craneofacial realizada en busca de otra patología (neurológica, oftalmológica, maxilofacial, estomatológica).

En este caso se plantean dos interrogantes:

— ¿Las condiciones del examen permiten analizar e interpretar la presencia de opacidades intrasinusales?

— ¿El paciente es realmente asintomático? La evaluación objetiva de la disfunción nasal del paciente depende de la experiencia del clínico ORL, quien debe tratar de no descubrir una sintomatología «inexistente», ni caer en la trampa de la negligencia de ciertos pacientes.

También pueden descubrirse opacidades etmoidales durante la búsqueda de focos infecciosos o en la exploración de otra patología (exploración pretrasplante, exploración de una endocarditis, una urticaria, un asma, etc.). Las condiciones técnicas del examen suelen cumplirse en estos casos, pero la cuestión de la interpretación clínica de las imágenes es primordial. El párrafo siguiente constituye una ayuda para el clínico en cuanto a la conducta a seguir ante opacidades consideradas sintomáticas.

Cuadro III. – Conducta a seguir ante las opacidades etmoidales.

DRSC aislada	DRSC asociada a manifestaciones broncopulmonares
DRSC monosintomática	***Opacidades etmoidales y enfermedad asmática***
— Obstrucción nasal monosintomática • Eliminar en primer lugar una disfunción primitiva del tejido cavernoso y/o deformidades anatómicas obstructivas • Las opacidades etmoidales pueden representar un foco inflamatorio que libera mediadores vasoactivos (raro)	• Plantearse en primer lugar la etmoiditis eosinofílica • En un paciente asmático pueden hallarse todos los tipos de opacidades etmoidales
	Opacidades etmoidales y enfermedades que cursan con bronquiectasias
— Rinorrea posterior monosintomática • El tratamiento de las opacidades etmoidales parece poco eficaz — Dolores faciales monosintomáticos • Las opacidades etmoidales son difíciles de interpretar — Anosmia monosintomática • Irreversible con corticoides por vía general (opacidades etmoidales asintomáticas, sin importancia) • Reversible temporalmente (véase Etmoiditis eosinofílica)	• Saber establecer la indicación de un escáner torácico • Etiologías variadas — factores ambientales — factores tóxicos — factores infecciosos — déficit inmunitario congénito — síndrome de las uñas amarillas — síndrome de discinesia ciliar — síndrome de Kartagener — mucoviscidosis — déficit de α-1-antitripsina — patologías autoinmunes • Importancia del tratamiento médico/cirugía muy conservadora
DRSC polisintomática	
— Opacidades etmoidales micóticas • Tratamiento quirúrgico — Opacidades etmoidales infecciosas • Tratamiento médico con antibioticoterapia dirigida • Cirugía reservada a los fracasos — Opacidades inflamatorias como epifenómeno • De alergia El tratamiento antialérgico es prioritario. Si éste fracasa se debe reconsiderar el papel intrínseco de las opacidades etmoidales en la génesis de la DRSC, la cual puede ser polifactorial • De focos infecciosos o inflamatorios dentales El tratamiento dental es prioritario — Opacidades etmoidales como focos inflamatorios endógenos • Etmoiditis crónica eosinofílica Tratamiento médico basado en la corticoterapia Cirugía de tipo nasalización si fracasa el tratamiento médico • Etmoiditis crónica simple Tratamiento quirúrgico de las opacidades etmoidales rebeldes al tratamiento médico	

DRSC: disfunción rinosinusal crónica.

OPACIDADES ETMOIDALES SINTOMÁTICAS

La realización de la TC ha sido motivada por la sintomatología. Pueden hallarse dos circunstancias: la sintomatología se reduce al órgano rinosinusal o se asocia a otras manifestaciones respiratorias o generales.

■ *Opacidades etmoidales con expresión rinosinusal aislada*

Concepto de disfunción rinosinusal crónica

El motivo de consulta de un paciente consiste generalmente en uno o pocos síntomas. La molestia funcional real suele ser mayor, pero sólo se descubre mediante un interrogatorio metódico. La molestia funcional nasal o rinosinusal representa lo que el paciente describe y siente de su enfermedad. La disfunción rinosinusal crónica (DRSC) define la interpretación médica de la molestia experimentada, con un objetivo terapéutico.

Cuando se tienen los datos escanográficos, la cuestión consiste en saber si las opacidades etmoidales permiten explicar total o parcialmente, desde un punto de vista médico, las molestias del paciente. En este estadio del diagnóstico, el ORL, también dispone en todos los casos de los datos de la anamnesis (antecedentes, síntomas asociados, especialmente síntomas respiratorios, tratamiento(s) en curso, estado mental, estado general, etc.) y de los datos consignados de la endoscopia nasal. En muchos casos es necesario realizar otros exámenes complementarios para poder responder a la pregunta.

El órgano rinosinusal expresa las perturbaciones de sus grandes funciones fisiológicas [14, 29] mediante un grupo de siete síntomas: obstrucción, acción de sonarse la nariz, prurito, estornudos, rinorrea, disosmia, dolores. De una manera esquemática pueden oponerse dos cuadros clínicos: las DRSC monosintomáticas y las DRSC polisintomáticas *(cuadro III).*

Opacidades etmoidales y DRSC monosintomática

El paciente consulta por un síntoma y en la anamnesis no se detectan síntomas asociados.

• *Obstrucción nasal monosintomática*

Desde el punto de vista fisiopatológico la obstrucción nasal monosintomática puede explicarse por la existencia de una disfunción primitiva del tejido cavernoso y/o anomalías esqueléticas.

El escáner tiene en estos casos dos objetivos:

— Precisar la anatomía de las estructuras capaces de obstruir la nariz (concha bullosa voluminosa, hipertrofia turbinal inferior, deformidades septales). En ocasiones estas deformaciones impiden la realización de la endoscopia.

— Comprobar la ausencia de focos inflamatorios sinusales, sobre todo etmoidales, capaces de mantener una disfunción del tejido cavernoso causada por la liberación de mediadores inflamatorios vasoactivos. En nuestra experiencia es excepcional que una obstrucción nasal monosintomática esté relacionada con una etmoiditis crónica. La ausencia de leucocitosis y de eosinofilia en las secreciones nasales confirma el carácter no inflamatorio de la DRSC.

El tratamiento de estas obstrucciones nasales monosintomáticas no inflamatorias puede ser médico o quirúrgico. Los vasoconstrictores son eficaces sobre las disfunciones del tejido cavernoso, cualquiera que sea, pero la experiencia adquirida a partir de la automedicación muestra que estos fármacos podrían utilizarse a largo plazo y sin reacciones adversas en las disfunciones primitivas del tejido cavernoso, mientras que su utilización prolongada en las DRSC inflamatorias se acompaña de un efecto «rebote», de hipertrofia fibrosa, etc. Las cauterizaciones eléctricas o con láser representan una alternativa. El tratamiento quirúrgico está destinado a corregir las anomalías morfológicas (septo, concha bullosa voluminosa, etc.), y puede asociarse a una turbinectomía inferior en la que se realiza una flebectomía del tejido cavernoso distrófico. La turbinectomía inferior es la alternativa quirúrgica al tratamiento médico de las disfunciones primitivas del tejido cavernoso.

- *Rinorrea posterior monosintomática*

Desde un punto de vista fisiopatológico puede explicarse por una alteración de la función mucociliar, especialmente por un aumento de la producción de moco, cuyas propiedades reológicas fisiológicas también pueden estar alteradas. Generalmente es imposible objetivar estas alteraciones cuantitativas y/o cualitativas, incluso con un examen endoscópico minucioso.

La inflamación crónica de la mucosa nasal altera constantemente la función mucociliar y se acompaña, entre otras manifestaciones, de rinorrea posterior, que sigue siendo el síntoma menos controlado, a pesar de la eficacia actual de los tratamientos médicos o quirúrgicos, de las rinosinusitis crónicas.

En nuestra experiencia, una rinorrea posterior monosintomática se explica raramente por la presencia de opacidades etmoidales y cuando dichas opacidades están presentes el tratamiento quirúrgico de las mismas, no suprime el síntoma.

- *Dolores faciales monosintomáticos*

Desde un punto de vista fisiopatológico, los dolores faciales y las cefaleas recidivantes o crónicas son ante todo el resultado de una alteración del sistema de percepción del dolor. En general, no existe una relación clara entre la amplitud de la lesión orgánica y la intensidad del dolor crónico.

El descubrimiento de opacidades etmoidales en este contexto siempre es difícil de interpretar (como también lo son las alteraciones morfológicas).

En principio nunca debe proponerse un tratamiento quirúrgico sin haber intentado un tratamiento médico previo y sobre todo sin haber tratado de comprender el sentido que algunos pacientes confieren a su dolor. Algunos dolores representan un comportamiento mantenido tras una experiencia vivida en un contexto emocional particular. La destreza del clínico consiste en no ser acusado ni de activismo quirúrgico ni de negligencia terapéutica frente a este tipo de pacientes.

- *Anosmia monosintomática*

Habitualmente los pacientes la confunden con un trastorno del gusto.

Esquemáticamente pueden presentarse dos cuadros clínicos (el examen endoscópico no suele aportar ningún dato significativo):

— Anosmia de aparición brusca, a veces en la fase de recuperación de un cuadro de rinitis aguda banal curada. Sólo persiste la anosmia. El tratamiento de corta duración con corticoides no conlleva ninguna recuperación. La búsqueda de una causa intracraneal mediante TC cerebral (o resonancia magnética [RM]) puede poner de manifiesto la presencia de opacidades etmoidales. En nuestra experiencia no se recomienda explorar quirúrgicamente dichas opacidades. Se trata de opacidades etmoidales asintomáticas.

— Anosmia variable en el tiempo, sin importar que sea su modo de instauración, en donde a veces es necesario un interrogatorio exhaustivo para detectar la existencia de episodios de recuperación discreta. La recuperación también puede ser discreta después de un tratamiento corto con corticoides generales. En nuestra experiencia, la probabilidad de recuperar el olfato después de un tratamiento quirúrgico es más elevada cuando las opacidades etmoidales son numerosas, están en contacto con la pared turbinal y la prueba de los corticoides muestra una anosmia francamente reversible. La indicación operatoria depende del paciente, quien debe valorar las posibilidades y los riesgos de la cirugía frente a la incapacidad que representa el déficit olfativo. Esta situación es frecuente en las etmoiditis crónicas eosinofílicas tratadas con corticoides locales, en donde la anosmia es el único síntoma no reversible.

En resumen, se requiere mucha prudencia en la interpretación del papel etiopatogénico de las opacidades etmoidales que acompañan a las DRSC monosintomáticas.

Opacidades etmoidales y DRSC polisintomática

La molestia funcional descrita por el paciente incluye varias manifestaciones: obstrucción nasal, necesidad de sonarse, resfriado crónico, cefaleas, dolores faciales, etc. En nuestra experiencia, la sensación de estar resfriado y la necesidad molesta de sonarse son las dos manifestaciones más evocadoras de una inflamación de la mucosa. En el párrafo anterior se ha visto que la obstrucción nasal, la rinorrea posterior, los trastornos del olfato y los dolores pueden existir sin substrato inflamatorio, lo cual es más probable cuando la presentación clínica de estas manifestaciones es monosintomática.

Los pacientes señalan raramente de manera espontánea la existencia de prurito y estornudos, pero la identificación de estos síntomas mediante el interrogatorio y, sobre todo, la asociación de los mismos a una DRSC polisintomática sugieren la intervención de una inflamación de la mucosa.

El descubrimiento de opacidades etmoidales en el contexto de una DRSC polisintomática refuerza la hipótesis del papel de la inflamación en la génesis de los síntomas. En este caso se plantea la cuestión de determinar si las opacidades etmoidales deben considerarse como un foco inflamatorio autónomo, mantenido por la DRSC, o si sólo son un epifenómeno y pueden considerarse como un equivalente de las opacidades etmoidales asintomáticas. La TC no permite responder a esta pregunta.

La respuesta requiere un estudio etiológico de la inflamación, la cual, esquemáticamente, puede ser de naturaleza infecciosa o parasitaria, o de naturaleza inflamatoria.

- *Opacidades etmoidales infecciosas y micóticas*

Desde el punto de vista sintomático, los dolores, la cacosmia, un moco de aspecto sucio y la unilateralidad indican un origen infeccioso o micótico.

Desde el punto de vista endoscópico debe buscarse la presencia de secreciones purulentas y precisar el origen de las mismas (gotita de pus que sale de las fontanelas bajo presión o la parte alta del hiato semilunar, estela purulenta en la cara anterior del esfenoides o el meato medio, acumulación de secreciones en el meato inferior, en el cavum, etc.). Es indispensable realizar un examen bacteriológico con

toma protegida, cultivo para la identificación del germen o gérmenes y antibiograma. La ausencia endoscópica de secreciones purulentas no basta para descartar una causa infecciosa. El rodete de Kauffmann indica a menudo la existencia de una retención purulenta etmoidal, maxilar o frontal, no exteriorizada. Un simple edema o una hiperemia de los relieves etmoidales son signos claros, sobre todo cuando son unilaterales.

Desde el punto de vista tomográfico, las opacidades que indican una causa infecciosa suelen ser localizadas, preferentemente etmoidales anteriores unilaterales o bilaterales, y a menudo están asociadas con opacidades maxilares o frontales. Las opacidades esfenoidales o etmoidales posteriores son a menudo unilaterales. La opacidad etmoidal completa también es frecuentemente unilateral.

El descubrimiento en estas opacidades de un aspecto de cuerpo extraño de densidad ósea señala principalmente una infección micótica, aunque es un hecho relativamente raro en las etmoiditis.

Cuando no existe pus visible en el examen endoscópico, pero existen opacidades escanográficas y se sospecha una causa infecciosa, es posible realizar una punción de la bulla, una concha bullosa o el seno maxilar en la consulta, bajo anestesia local y con un gran trócar. La constatación de secreciones purulentas confirma el carácter infeccioso y permite detener la exploración etiológica en búsqueda de una causa inflamatoria pura.

• *Opacidades etmoidales inflamatorias*

Desde el punto de vista sintomático los siguientes signos son señales claras: obstrucción nasal, necesidad de sonarse, rinorrea posterior, estornudos, prurito, trastornos del olfato y pesadez facial.

Desde el punto de vista endoscópico no se observan secreciones purulentas y la mucosa puede tener cualquier aspecto entre la normalidad y el gran edema de la poliposis rinosinusal.

En la práctica pueden distinguirse diferentes cuadros endoscópicos, cada uno de los cuales tiene un poder explicativo particular para las opacidades etmoidales:

— El descubrimiento o la confirmación endoscópica de una poliposis bilateral simplifica de entrada el proceso diagnóstico: las opacidades etmoidales pertenecen al cuadro de esta enfermedad.

— El descubrimiento de uno o varios pólipos unilaterales obliga al cirujano a enfrentarse a la cuestión del pólipo centinela, que puede ser motivo de error. Pueden observarse dos cuadros escanográficos de significación muy distinta:

— El etmoides contralateral es radiológicamente normal o está poco alterado: en este caso debe excluirse el diagnóstico de poliposis nasal y el de etmoiditis (o sinusitis). Todo pólipo unilateral es centinela de una patología tumoral (papiloma invertido, cáncer, etc.) mientras no se demuestre lo contrario.

— El etmoides contralateral presenta opacidades: en este caso no pude descartarse el diagnóstico de pólipo centinela de un tumor ni el de poliposis (este tipo de poliposis muy asimétrica se halla sobre todo en pacientes con una desviación septal importante). El contexto clínico (por ejemplo paciente asmático o, inversamente, paciente que trabaja con madera, etc.) puede tener un poder discriminatorio fuerte, pero nunca absoluto, y lo mismo ocurre con la citología de las secreciones nasales. Estos pólipos centinela unilaterales se hallan igualmente en las pansinusitis infecciosas bacterianas o micóticas, pero el diagnóstico suele hacerse en el momento de la exploración quirúrgica, con la observación de una o varias colecciones purulentas tabicadas. En todas estas situaciones la cirugía es de gran ayuda para el diagnóstico.

— Endoscópicamente, también puede observarse un edema importante de los relieves etmoidales, sin que por ello se pueda hablar de pólipos. Este edema puede tener dos aspectos:

— Edema difuso, ya sea siguiendo la forma de los relieves o bien desdibujando totalmente estos relieves y dando un aspecto de meato medio blindado de edema.

— Edema focalizado en múltiples puntos: cabeza de los cornetes medio y superior, borde libre de los mismos, punto de unión entre el cornete medio y la pared lateral, apófisis unciforme, bulla.

— Por último, la mucosa puede ser endoscópicamente normal.

En estas dos últimas situaciones (mucosa poco alterada o edematosa) es cuando el diagnóstico de etmoiditis crónica adquiere realmente sentido.

Desde el punto de vista escanográfico, la opacidades etmoidales pueden estar estrictamente limitadas a los laberintos etmoidales. En la radiografía simple de senos pasan totalmente desapercibidas. Pueden asociarse de manera variable a opacidades de los otros senos. Al detectarlas, las radiografías simples llevaban a diagnósticos falsamente positivos de sinusitis maxilar, frontal o etmoidal. Actualmente se admite que la patología de la encrucijada etmoidal repercute sobre los demás senos y no a la inversa (a excepción de las sinusitis maxilares de origen dental).

El diagnóstico de opacidades etmoidales inflamatorias vuelve a poner de nuevo en tela de juicio el papel de las mismas en tanto que foco inflamatorio endógeno que mantiene la DRSC o en tanto que epifenómeno de una DRSC. La objetivación de los mecanismos responsables de la inflamación mucosa permite obtener la respuesta.

Opacidades etmoidales como epifenómeno

— El diagnóstico de inflamación alérgica de la mucosa rinosinusal es de dificultad variable.

Las pruebas biológicas (multi-RAST, etc.) y las pruebas cutáneas con neumalergenos permiten detectar un terreno atópico, es decir, una disposición biológica especial para la síntesis de inmunoglobulinas (Ig) E específicas en cantidades importantes.

Cuando existe un terreno atópico, la dificultad consiste en determinar si los síntomas de una DRSC están relacionados total o parcialmente a la inflamación alérgica. En principio el interrogatorio y la historia clínica tienen gran valor, sobre todo cuando la sintomatología evoluciona con una periodicidad que hacen pensar en un alergeno (estación, trabajo, actividades de ocio, etc.). En las DRSC aperiódicas a veces la evaluación sólo puede hacerse a posteriori. La ineficacia total o parcial de los tratamientos antialérgicos (eliminación del alergeno, corticoides locales o antihistamínicos, desensibilización) hace necesaria una nueva evaluación del papel real del terreno atópico.

En el concepto de DRSC (interpretación médica de la molestia sentida por el paciente con el fin de obtener una solución terapéutica), el papel del terreno atópico siempre se considera de entrada al mismo nivel que el papel de los otros factores potenciales: arquitecturales, vasculares o inflamatorios intrínsecos. En nuestra experiencia, la inflamación alérgica se acompaña raramente de opacidades etmoidales o en caso contrario se trata de opacidades limitadas, que en general parecen insuficientes para explicar la intensidad de los síntomas. En este caso pueden considerarse como opacidades etmoidales asintomáticas que no desempeñan ningún papel en el mantenimiento de la DRSC y que, por lo tanto, no requieren ningún tratamiento específico. Inversamente, la presencia de opacidades etmoidales francas siempre nos hace dudar del papel exclusivo del terreno atópico y nos deja entrever la posibilidad de que exista un foco inflamatorio etmoidal autónomo. En nuestra experiencia las etmoiditis

alérgicas, y de manera general las sinusitis alérgicas, no existen. Sin embargo, una DRSC puede ser el resultado de la asociación de una rinitis alérgica (estacional o peranual) con una etmoiditis crónica, o anomalías morfológicas, o flebectasias del tejido cavernoso, etc.

— El diagnóstico de inflamación a partir de uno o varios focos dentales es todavía más difícil de establecer que el de inflamación alérgica. Su existencia es controvertida. Los focos dentales inflamatorios (diente desvitalizado, cualquiera que sea la calidad de la obturación canalar, desmodontitis crónica, granuloma apical) son muy frecuentes en la población general, pero su presencia en los dientes «sinusales» no parece correlacionada con la presencia de sinusitis. Por consiguiente, el descubrimiento de un foco inflamatorio dental no es suficiente para afirmar el papel del mismo en tanto que generador de una inflamación de la mucosa rinosinusal. No obstante, las sinusitis dentales purulentas siguen siendo un modelo que demuestra la realidad de las relaciones patológicas dientes-senos. En realidad, es probable que existan auténticas sinusitis inflamatorias de origen dental, pero actualmente no somos capaces de diagnosticarlas. Debe pensarse en ellas cada vez que se observan opacidades etmoidales en continuidad con opacidades maxilares. En este caso las opacidades etmoidales son un epifenómeno cuyo tratamiento es el de los focos dentales.

Opacidades etmoidales como «focos inflamatorios endógenos»

Son el resultado de la evolución crónica de una etmoiditis aguda banal o de una autonomización de la inflamación de la mucosa (etmoiditis eosinofílica).

— Etmoitidis crónica eosinofílica.

Representa una etapa intermedia en la evolución entre la rinitis eosinofílica (TC normal) y la poliposis rinosinusal. La citología de las secreciones nasales no presenta ningún interés para el diagnóstico de la poliposis. Por el contrario, tiene un valor indiscutible para distinguir, dentro de las DRSC, las rinitis y sinusitis eosinofílicas (NARES [nonallergic rhinitic vith eosinophilia syndrome] para los autores anglosajones), que tienen dos características esenciales: por una parte, en ausencia de tratamiento una evolución crónica, frecuentemente hacia una poliposis rinosinusal [21]; y por otra parte una extraordinaria sensibilidad a los corticoides [9].

La causa y el mecanismo de esta inflamación crónica por eosinófilos no se conocen muy bien, pero existe una hipótesis según la cual se trata de una alteración primaria de la reacción inflamatoria de la mucosa, hipótesis basada en numerosos argumentos experimentales [11]. Se supone que los propios eosinófilos mantienen la atracción constantemente renovada de otros eosinófilos y la acumulación de los mismos en la mucosa en estado activado, con liberación crónica de factores inflamatorios. Al principio la eosinofilia se detecta sólo en las secreciones nasales (estadio de rinitis) y posteriormente los eosinófilos se acumulan también en la mucosa, lo cual conlleva a una hipertrofia inflamatoria de la misma y la aparición de opacidades escanográficas. Los senos etmoidales parecen ser los senos de predilección para el desarrollo de la enfermedad.

La DRSC es de entrada polisintomática y a menudo reproduce el cuadro de la poliposis rinosinusal, con brotes evolutivos severos durante varias semanas y trastornos importantes del olfato (anosmia). En el estadio de etmoiditis, en la endoscopia se observa o bien una mucosa normal o bien un edema que puede tener cualquiera de los aspectos descritos anteriormente (edema difuso de los relieves, blindado edematoso, edema polifocal). La TC permite estudiar las opacidades, cuya extensión es muy variable, siendo a veces polifocales y diseminadas mientras que en otras ocasiones ocupan la totalidad de ambos laberintos etmoidales (incluso con repercusiones sobre los grandes senos). Estas opacidades se caracterizan igualmente por ser variables en el tiempo y fácilmente reversibles con corticoterapia. La citología de las secreciones nasales permite establecer el diagnóstico al poner de manifiesto la eosinofilia. La dificultad del diagnóstico reside en la dificultad para obtener el estudio citológico de las secreciones nasales. En nuestra experiencia [13], que confirma las cifras citadas en las primeras publicaciones [25], la concentración de eosinófilos debe ser superior al 20 % del recuento de leucocitos.

El interés de individualizar esta entidad reside en sus consecuencias terapéuticas. Los corticoides locales son extraordinariamente eficaces a condición de que su administración se efectúe de manera regular y a largo plazo. Los corticoides por vía general pueden prescribirse para controlar los brotes evolutivos, sin sobrepasar la cifra arbitraria (pero realista) de tres ciclos al año. Más allá de los tres ciclos puede considerarse que el tratamiento médico no consigue controlar la enfermedad y puede resultar necesario recurrir a la cirugía.

— Etmoiditis crónica simple.

La DRSC es en conjunto menos grave, con brotes evolutivos raros y trastornos del olfato menos marcados (hiposmia más que anosmia). Las cefaleas son frecuentes, pero producen poca discapacidad (pesadez). En la endoscopia nunca se observan pólipos, aunque todos los demás aspectos son posibles. La citología de las secreciones nasales, repetida por lo menos dos veces, no pone de manifiesto la existencia de eosinofilia. Las opacidades etmoidales pueden ser unilaterales o bilaterales, simétricas o asimétricas, completas o parciales, compartimentadas respecto a la lamela basal del cornete medio o no compartimentadas.

El carácter fijo o reversible de estas opacidades etmoidales puede objetivarse mediante un escáner de control realizado 1 a 2 meses después de un tratamiento de prueba con antibióticos y corticoides. La persistencia (o la recidiva) de las opacidades etmoidales permite considerar el papel de las mismas en la génesis de la DRSC e incita a realizar un tratamiento quirúrgico, que generalmente es curativo.

La causa y el mecanismo de estas etmoiditis crónicas simples son mal conocidas. Se ha demostrado [8] que las rinitis agudas simples del adulto se acompañan con frecuencia de opacidades etmoidales, a veces muy extensas, que pueden persistir varias semanas (y quizá más) después de la curación aparente del episodio agudo. ¿Estos focos inflamatorios residuales podrían en algunos casos volverse evolutivos de manera independiente y originar el cuadro de etmoiditis crónica simple? La curación simple de los mismos tras una etmoidectomía funcional apoya la hipótesis de la existencia de uno o varios focos inflamatorios residuales (y no apoya la hipótesis de una alteración autónoma de la reacción inflamatoria o de una disfunción de los mecanismos de defensa de la mucosa).

■ *Opacidades etmoidales asociadas a manifestaciones broncopulmonares*

Las manifestaciones asociadas pueden ocupar el primer plano del cuadro clínico y conducir al descubrimiento de las opacidades etmoidales. Inversamente, deben buscarse sistemáticamente ante cualquier DRSC, ya que su existencia modifica el razonamiento diagnóstico y terapéutico. Esquemáticamente pueden diferenciarse dos grupos principales de manifestaciones respiratorias asociadas.

Opacidades etmoidales y enfermedad asmática

• *Asma*

Las opacidades etmoidales descubiertas en un paciente asmático deben considerarse, mientras no se demuestre lo contrario, como signos precursores del desarrollo de una poliposis rinosinusal. La enorme frecuencia de la asociación de asma y poliposis [12] justifica este adagio.

La presencia de eosinofilia en la citología de las secreciones nasales refuerza la hipótesis diagnóstica y permite hablar de etmoiditis eosinofílica.

El tratamiento de estas etmoiditis es ante todo médico y se basa en la corticoterapia local a largo plazo. El tratamiento quirúrgico sólo se plantea cuando fracasa el tratamiento médico.

No obstante, no debe olvidarse la posibilidad de que un paciente asmático presente una etmoiditis infecciosa o micótica, cuyo tratamiento se basa en la antibioterapia o el drenaje quirúrgico de entrada (véase más adelante).

- *Equivalentes asmáticos*

El paciente no siempre conoce su enfermedad asmática. La crisis de asma típica (trueno en un cielo tranquilo) no es el modo de revelación más frecuente. El asma puede manifestarse únicamente mediante episodios muy breves de molestia respiratoria o mediante una tos en salvas, seca, aislada y frecuentemente nocturna. Se debe preguntar al paciente si a veces oye silbidos en el pecho. El asma denominado «de disnea continua» se manifiesta únicamente mediante una disnea crónica, de instauración insidiosa, a menudo bien tolerada durante mucho tiempo, pero que progresivamente molestará al paciente en los gestos de la vida cotidiana. Se debe preguntar al paciente si se cansa fácilmente.

Ante la existencia de equivalentes asmáticos se debe remitir al paciente a un neumólogo, el cual realizará las exploraciones funcionales necesarias para el diagnóstico. Si el diagnóstico de asma queda formalmente descartado, la pauta diagnóstica y terapéutica a seguir es la de las opacidades etmoidales con expresión rinosinusal aislada.

Opacidades etmoidales y enfermedades que cursan con bronquiectasias: síndrome de Mounier-Kuhn

El ORL tiene una misión en la detección de enfermedades que cursan con bronquiectasias [22]. El diagnóstico de estas enfermedades, a menudo ignoradas, es más fácil en la actualidad gracias al escáner torácico (cuya interpretación requiere no obstante las competencias de un radiólogo experimentado).

Hay que saber buscar la presencia de tos productiva crónica en el paciente. Los síntomas duran a veces tanto tiempo (promedio de 13 años entre los primeros síntomas y el diagnóstico de bronquiectasias) que los pacientes «olvidan» señalarlos.

El médico de cabecera no siempre conoce bien las bronquiectasias y es clásico que estos pacientes sean remitidos por «bronquitis (o tos crónica) mantenida por una sinusitis».

En estas situaciones debe pedirse un escáner torácico en busca de bronquiectasias, y ello por varios motivos. El descubrimiento de bronquiectasias permite remitir el paciente a un neumólogo para la prescripción de un tratamiento adecuado, exige la realización de una exploración etiológica específica y, sobre todo, modifica la actitud terapéutica frente a las opacidades etmoidales. El tratamiento es esencialmente médico y la cirugía, cuando se indica, debe ser lo más funcional posible.

Los mecanismos fisiopatológicos que intervienen en la génesis de las bronquiectasias, así como en la perennización y extensión de las mismas, son múltiples e incluyen factores ambientales, tóxicos (inhalación de talco, óxido de azufre, amoníaco, etc.) o infecciosos (gérmenes con tendencia a producir lesiones necrosantes como el estafilococo dorado, klebsiellas, virus del sarampión, virus respiratorio sincitial, etc.).

Entre los factores relacionados con el huésped capaces de favorecer el desarrollo de bronquiectasias destacan los déficits inmunitarios congénitos o adquiridos. Generalmente se trata de un déficit de la inmunidad humoral: panhipoglobulinemia o déficit selectivo de una clase (IgA, IgM, etc.) o una subclase de Ig. Los déficits de la inmunidad celular pueden igualmente ser responsables. Estas alteraciones de la inmunidad también pueden favorecer el desarrollo de infecciones graves de las vías respiratorias. Igualmente pueden ser causa de la perennización de la supuración bronquial. El síndrome de las uñas amarillas, consecuencia de una alteración de la vascularización linfática, forma parte de las etiologías posibles en el estudio etiológico de las bronquiectasias.

Ante un cuadro de dilatación bronquial también debe buscarse una alteración de la función ciliar. En el síndrome de los cilios inmóviles se asocian infecciones recurrentes de las vías aéreas, esterilidad masculina y alteraciones de la ultraestructura ciliar en microscopia electrónica. Este síndrome se asocia a bronquiectasias en un 30 % de los casos. En el síndrome de Kartagener se asocian situs inversus completo y otras manifestaciones de la inmovilidad ciliar.

Entre las afecciones genéticas que favorecen el desarrollo de bronquiectasias debe señalarse la mucoviscidosis, cuya frecuencia en individuos adultos está en aumento debido al aumento de la longevidad de estos pacientes. También debe mencionarse el déficit de α-1-antitripsina, responsable sobre todo de enfisema panacinar, pero que también produce bronquiectasias debido a la ausencia de inactivación de las enzimas proteolíticas liberadas por las células inflamatorias, especialmente los polinucleares neutrófilos.

Por último, se ha señalado la presencia de bronquiectasias en diferentes patologías autoinmunes como la artritis reumatoide, el lupus eritematoso diseminado, algunas colitis inflamatorias y la enfermedad de Crohn, aunque en general no se conoce el mecanismo de estas asociaciones.

Las proposiciones terapéuticas ORL en los pacientes con bronquiectasias deben ser prudentes.

Tratamiento

PRINCIPALES ESQUEMAS TERAPÉUTICOS

Ante la presencia de opacidades etmoidales asociadas a una DRSC la conducta terapéutica a seguir depende, para cada paciente, de la interpretación médica del papel que éstas desempeñan en la génesis o el mantenimiento de la DRSC. El objetivo terapéutico no es la desaparición de las opacidades sino el alivio de las molestias funcionales del paciente.

■ *Opacidades etmoidales y DRSC monosintomática*

Las opacidades etmoidales asociadas a una DRSC monosintomática son, en la mayoría de los casos, asintomáticas. Las opacidades etmoidales asintomáticas pueden considerarse una variante de la normalidad y no requieren tratamiento.

No obstante, pueden existir dudas cuando el monosíntoma predomina sobre otros signos discretos asociados (por ejemplo, obstrucción nasal monosintomática y rinorrea posterior revelada en el interrogatorio; crisis dolorosas periorbitarias acompañadas de obstrucción nasal y rinorrea o incluso lagrimeo unilateral; anosmia de instauración brusca e irreversible, asociada a sensación de resfriado crónico; rinorrea posterior asociada a episodios de prurito nasal; etc.). La exploración alergológica permite a veces hallar una sensibilización a uno o varios neumalergenos. En estos casos la conducta a seguir es la misma que en las DRSC polisintomáticas (véase más adelante). Una citología de las secreciones nasales repetida al menos dos veces y en ambos casos negativa permite descartar una etmoiditis crónica eosinofílica. Sólo queda entonces por descartar una etmoiditis crónica simple.

Opacidades etmoidales y DRSC polisintomática

Opacidades etmoidales infecciosas y micóticas

• *Opacidades micóticas*

El etmoides no constituye la localización preferente de los micetomas, pero las micosis de los grandes senos pueden extenderse al etmoides.

Cuando la imagen radiológica es característica (opacidad + cuerpo extraño) puede establecerse de entrada la indicación quirúrgica ya que no existe tratamiento médico. El objetivo consiste en erradicar la masa o masas de micelios mediante cirugía funcional, con respeto de la mucosa y de la fisiología ventilatoria de los senos.

Cuando la imagen radiológica no es típica o cuando la exploración endoscópica pone de manifiesto una posible sobreinfección bacteriana, el tratamiento debe iniciarse con antibióticos.

• *Opacidades etmoidales infecciosas crónicas*

La cronicidad y el fracaso de los tratamientos antibióticos probabilísticos anteriores incitan a no precipitarse. Debe evitarse una nueva antibioticoterapia probabilística. Debe realizarse una toma para examen bacteriológico en condiciones adecuadas: a distancia de la antibioticoterapia, utilizando un detector de pus en lugar de un escobillón, mediante punción directa de las cavidades sospechosas (senos maxilar, frontal, etmoidal, concha bullosa, celda de Haller, celda de Onodi, etc.). La búsqueda de gérmenes debe realizarse en medio aerobio y anaerobio, y puede completarse con un cultivo micológico. La antibioticoterapia debe estar guiada por el antibiograma y los datos farmacológicos (difusión tisular, mucosa y/o ósea, tolerancia y número de tomas cotidianas favorables a una buena observancia, elección de la vía de administración, etc.). No existen reglas sobre la duración, pero la cronicidad justifica un tratamiento prolongado (de 3 a 6 semanas). Parece razonable volver a examinar al paciente al final de una primera prescripción de diez días de duración y renovar la prescripción de larga duración únicamente después de comprobar la eficacia clínica.

La antibioticoterapia de larga duración sólo se justifica cuando se ha eliminado la existencia de focos capaces de perennizar, mantener o causar una recidiva. La búsqueda de uno o varios focos infecciosos dentales y el tratamiento de los mismos es un paso obligado. Una micosis sobreinfectada tampoco justifica una antibioticoterapia prolongada: en cuanto se ha controlado la supuración debe evacuarse quirúrgicamente el aspergiloma.

La antibioticoterapia adaptada y prolongada se justifica cuando las opacidades etmoidales se consideran como la fuente de la supuración crónica. El interés de un tratamiento corto a base de corticoides por vía general puede discutirse, especialmente en mitad del tratamiento antibiótico. Si fracasa el tratamiento médico, se justifica recurrir a la cirugía cuando el etmoides se presenta como un foco infeccioso o bien como un obstáculo para el drenaje de uno o varios grandes senos. Por consiguiente, el objetivo quirúrgico es drenar uno o varios abscesos etmoidales y/o repermeabilizar las vías de drenaje intraetmoidales de los grandes senos, aplicando los principios de la cirugía funcional endonasal guiada por la endoscopia.

Opacidades etmoidales como epifenómeno

• *Opacidades etmoidales con foco dental*

La persistencia de un foco dental puede explicar el fracaso de un tratamiento médico y/o quirúrgico. Sin embargo, no deben olvidarse las dificultades que existen para establecer el papel de los focos dentales en la génesis de una etmoiditis crónica. En teoría, sólo la extracción dental permite erradicar los focos dentales. La obturación de conductos, la resección apical y los otros tratamientos aplicados a los dientes desvitalizados no garantizan la esterilización, ya que todo diente desvitalizado constituye un foco infeccioso potencial. La etmoiditis crónica no debe motivar extracciones innecesarias y el caso de cada paciente debe ser discutido conjuntamente por el ORL y el dentista.

• *Opacidades etmoidales e inflamación alérgica*

Antes de proponer cualquier tipo de tratamiento para las opacidades etmoidales debe realizarse el tratamiento médico de la alergia. Sólo en caso de persistencia de una DRSC, a pesar de un tratamiento antialérgico correctamente realizado, deberá reconsiderarse el posible papel de las opacidades etmoidales, no como consecuencia de la inflamación alérgica sino como un foco inflamatorio endógeno que evoluciona de manera independiente y que requiere un tratamiento específico (véase más adelante). En efecto, una DRSC puede ser el resultado de una asociación de varios factores, por ejemplo, una rinitis alérgica estacional y un NARES. La DRSC sólo podrá mejorar si todos los factores se tratan correctamente.

Opacidades etmoidales inflamatorias endógenas

• *Etmoiditis crónica eosinofílica*

El tratamiento médico se basa en la corticoterapia local a largo plazo. El tratamiento de ataque puede incluir una corticoterapia general de corta duración. El tratamiento de los brotes evolutivos (o de las sobreinfecciones estacionales) comprende igualmente antibióticos y corticoides. Por consenso se admite que el tratamiento médico es insuficiente para controlar la enfermedad cuando se requieren más de tres corticoterapias cortas al año.

En este caso puede discutirse un tratamiento quirúrgico: o bien la etmoidectomía funcional o bien la nasalización (etmoidectomía radical). Los autores son partidarios de la nasalización en las etmoiditis eosinofílicas porque consideran que representan el estadio precursor de la poliposis. En efecto, la poliposis se presenta como una enfermedad etmoidal causada a la vez por factores anatómicos y factores mucosos intrínsecos del etmoides. En su experiencia, una erradicación lo más radical posible de los factores anatómicos y mucosos a la vez, permite controlar la enfermedad de manera más satisfactoria que la etmoidectomía funcional [14].

• *Etmoiditis crónica simple*

Se realiza en primer lugar un tratamiento de prueba que comporta una antibioticoterapia probabilística más una corticoterapia general de corta duración, la cual permite diferenciar las opacidades etmoidales lábiles de las opacidades fijas en un escáner realizado al cabo de un mes. Si la DRSC persiste o recidiva después del tratamiento de prueba, la actitud terapéutica más directa consiste en el drenaje quirúrgico de las opacidades fijas mediante una etmoidectomía funcional adaptada a las lesiones.

Opacidades etmoidales asociadas a un síndrome bronquial

Opacidades etmoidales asociadas a la enfermedad asmática

En los pacientes asmáticos pueden observarse todos los tipos de opacidades etmoidales, las cuales pueden tratarse según los diferentes esquemas propuestos. No obstante, se corre el riesgo de pasar por alto una auténtica etmoiditis eosinofílica, lo que obliga a ser prudentes al establecer las indicaciones quirúrgicas. Una meatotomía media o una

Cuadro IV. – Clasificación de las intervenciones quirúrgicas etmoidales.

Etmoidectomías funcionales
Etmoidectomía funcional verdadera (o adaptada a las lesiones)
Meatotomías etmoidosinusales
— meatotomía etmoidomaxilar
— meatotomía etmoidofrontal
— meatotomía etmoidoesfenoidal
Etmoidectomía radical o nasalización de los senos

etmoidectomía anterior pueden provocar una descompensación rápida de una etmoiditis eosinofílica ignorada y la transformación inmediata de la misma en poliposis. Cuando la etmoidectomía funcional se señala en un paciente asmático, debe discutirse el interés de una corticoterapia de corta duración en torno al acto quirúrgico. El esquema terapéutico de las etmoiditis eosinofílicas ya ha sido expuesto. La única diferencia reside en la necesidad de equilibrar correctamente la enfermedad asmática antes de la intervención quirúrgica.

Opacidades etmoidales asociadas a una enfermedad que cursa con bronquiectasias

Las proposiciones terapéuticas ORL deben ser prudentes en esos pacientes.

La exploración endoscópica señala frecuentemente los aspectos descritos en el párrafo de las etmoiditis infecciosas y micóticas. El examen bacteriológico sólo se indica cuando existen brotes evolutivos, para adaptar la antibioticoterapia. Las bases indispensables de la higiene consisten en limpieza nasal, lavado, curas termales y tratamiento de Proetz. La antibioticoterapia se prescribe en función de las necesidades, pero cuando los brotes son muy frecuentes puede instaurarse una antibioticoterapia preventiva continua, la cual puede asociarse a una corticoterapia general con dosis bajas. El tratamiento quirúrgico puede indicarse para drenar las colecciones purulentas contenidas en el seno maxilar (punción o meatotomía media), el seno frontal (clavo de Lemoine preferible a la etmoidectomía anterior) o las celdas etmoidales (concha bullosa, celda de Haller, etc.). En estos pacientes la cirugía debe ser funcional y respetar la mucosa para evitar las sinequias, con las cuales se agravarían los fenómenos de retención y el drenaje deficiente.

CIRUGÍA DEL ETMOIDES

La cirugía del etmoides, descrita y practicada desde hace un siglo, ha experimentado un gran impulso con el desarrollo de las tecnologías videoendoscópicas y sigue progresando con el desarrollo actual de la cirugía asistida por ordenador (cirugía endoscópica computadorizada). Pueden practicarse dos grandes tipos de intervenciones: las etmoidectomías funcionales y las etmoidectomías radicales *(cuadro IV).*

■ *Etmoidectomías funcionales*

Se trata de un conjunto de intervenciones muy diferentes que tienen un objetivo fisiopatológico común: evacuar el contenido patológico de una cavidad sinusal y/o restaurar las funciones de drenaje y de ventilación de las cavidades etmoidales. Todas estas intervenciones respetan al máximo la mucosa y las estructuras etmoidales no patológicas.

En función de la cavidad sinusal que debe abordarse, pueden indicarse dos grupos de intervención.

Etmoidectomía funcional verdadera o adaptada a las lesiones

Consiste en tratar quirúrgicamente:

— Excepcionalmente una celda etmoidal particular: la bulla, una concha bullosa o más excepcionalmente la celda de Onodi o la celda de Haller.

— Más a menudo un grupo de celdas etmoidales, los compartimentos etmoidales anterior o posterior, que anatómica y quirúrgicamente están separados por la raíz etmoidal del cornete medio; o a veces celdas etmoidales patológicas cuya distribución no corresponde a la sistematización anatómica; o incluso todo el grupo de celdas etmoidales.

Los autores anglosajones designan este tipo de etmoidectomía con el término de etmoidectomía funcional adaptada a las lesiones. La localización de las lesiones se determina mediante TC. Algunos autores exageran las indicaciones de este tipo de cirugía hasta operar las anomalías anatómicas potencialmente estenosantes, incluso cuando las opacidades etmoidales son reversibles.

Meatotomías etmoidosinusales

Consisten en tratar quirúrgicamente los senos frontal o maxilar cuyas vías de drenaje fisiológicas atraviesan el etmoides o también a menudo el seno esfenoidal.

• *Meatotomía etmoidomaxilar*

Sólo se reseca la apófisis unciforme (y sus raíces). El acto quirúrgico respeta las demás estructuras etmoidales (bullas, celdas etmoidales anteriores, etc.) excepto cuando éstas son patológicas, en cuyo caso puede asociarse una etmoidectomía adaptada a las lesiones.

Se realiza una incisión de la inserción lateral de la apófisis unciforme, de arriba hacia abajo y de adelante hacia atrás, para liberar la parte baja del surco. Cuando con ello se visualiza el ostium maxilar, se realiza la ampliación del mismo de adelante hacia atrás abriendo la región de las fontanelas hasta la lámina perpendicular del palatino, respetando por debajo el dorso del cornete inferior, por arriba el suelo de la bulla y la raíz etmoidal del cornete medio (que cierra hacia atrás el etmoides posterior). Cuando el ostium natural no es identificable, ni siquiera mediante cateterismo, la meatotomía se realiza de atrás hacia adelante, empezando en la región de las fontanelas. Es indispensable identificar el ostium fisiológico e incluirlo en la abertura de la meatotomía.

• *Meatotomía etmoidofrontal*

El objetivo de esta intervención es restaurar la vía de drenaje y de ventilación del seno frontal. Pueden realizarse diferentes gestos quirúrgicos, desde la unciformectomía simple (exéresis del segmento vertical) hasta la etmoidectomía anterior completa (vaciamiento de todo el grupo de celdas etmoidales situadas por delante de la raíz etmoidal del cornete medio). En una meatotomía etmoidofrontal no se sobrepasa la raíz etmoidal del cornete medio, excepto cuando existe una patología etmoidal posterior asociada.

La meatotomía etmoidofrontal es sin duda el procedimiento más difícil de la cirugía etmoidal y el mayor generador de lesiones yatrogénicas. Sus indicaciones deben sopesarse y sólo deben plantearse tras el fracaso del tratamiento clásico con clavo de Lemoine.

• *Meatotomía etmoidoesfenoidal*

Cuando el ostium esfenoidal se halla en una fosa nasal amplia, entre la pared turbinal y el tabique, puede realizarse una esfenoidotomía.

En los demás casos, cuando es necesario plantearse la resección total o parcial del cornete medio y la abertura de las cel-

das etmoidales posteriores para acceder al receso esfenoetmoidal y a la cara anterior del esfenoides, la esfenoidotomía es una meatotomía esfenoetmoidal.

Etmoidectomía radical o nasalización de los senos

El objetivo de esta intervención es erradicar el órgano etmoidal. Se trata de una intervención bien codificada desde el punto de vista de los límites anatómicos y de la técnica quirúrgica [10]. El primer paso operatorio es la unciformectomía, seguida por una meatotomía media. Ésta permite en todos los casos identificar el techo del seno maxilar (o suelo de la órbita), cuya disección permite invariablemente acceder a la pared interna de la órbita (o pared externa del etmoides). A continuación se realiza el vaciamiento etmoidal anterior, entre la pared orbitaria y el cornete medio hasta el techo etmoidal, donde se identifica la arteria etmoidal anterior. Se despega y se reseca cuidadosamente la mucosa del techo, respetando circunferencialmente la mucosa situada alrededor del ostium frontal. La disección se prosigue a través de la lamela basal del cornete medio, en el etmoides posterior, siempre siguiendo y denudando sucesivamente el hueso de la pared orbitaria, del techo y de la pared turbinal. En este estadio se reseca el cornete medio, pero para preservar la integridad del canal olfatorio se conserva la parte alta de la pared turbinal, que comporta de adelante hacia atrás la raíz de anclaje del cornete medio en el techo y el cornete superior. Se realiza sistemáticamente una esfenoidotomía porque representa el punto de referencia más fiable en profundidad para realizar la disección del etmoides posterior de detrás hacia adelante.

Al final de la intervención el órgano etmoidal ha sido resecado en su totalidad, incluida la mucosa. En su lugar queda una amplia cavidad en la que desembocan ampliamente el seno maxilar, el seno esfenoidal y el seno frontal, y esta cavidad se abre a su vez ampliamente en las fosas nasales. De este modo, la intervención efectúa una nasalización de las cavidades sinusales.

Según la experiencia de los autores, las indicaciones de la nasalización se limitan a la poliposis rinosinusal, las etmoiditis eosinofílicas no controladas con tratamiento médico y determinadas patologías tumorales cuya resección por vía endonasal es posible (por ejemplo, algunos papilomas invertidos, tumor de células acinosas, etc.).

Cualquier referencia a este artículo debe incluir la mención del artículo original: Jankowski R et Grignon B. Ethmoïdites chroniques de l'adulte. Conduite à tenir devant les ethmopacités. Encycl Méd Chir (Editions Scientifiques et Médicales Elsevier SAS, Paris, tous droits réservés), Oto-rhino-laryngologie, 20-440-B-10, 2000, 12 p.

Bibliografía

[1] Bourjat P, Kahn JL, Roy C, Veillon F. Fosses nasales et sinus. In : Tomodensitométrie. Paris : Masson, 1989 : 25- 47

[2] Bourjat P, Veillon F. Radio-anatomie en TDM. In : Le massif facial normal. Paris : Masson, 1990 : 51- 97

[3] Dessi P, Moulin G, Triglia JM, Zanaret M, Cannoni M. Difference in the height of the right and left ethmoidal roofs: a possible risk factor for ethmoidal surgery. Prospective study of 150 Ct scans. *Clin Otolaryngol* 1994 ; 108 : 261- 262

[4] Duvoisin B, Agrifoglio A, Krayenbuhl M, Terrier G, Schnyder P. Anatomie topographique du labyrinthe ethmoïdal en tomodensitométrie. *J Radiol* 1989 ; 70 : 447-454

[5] Ferrie JC, Azais O, Vandermarcq P, Klossek JM, Drouineau J, Gasquet C. Exploration tomodensitométrique de l'ethmoïde et du méat moyen I. Radio-anatomie (incidence coronale). *J Radiol* 1991 ; 72 : 429-436

[6] Ferrie JC, Azais O, Vandermarcq P, Klossek JM, Drouineau J, Gasquet C. Exploration tomodensitométrique de l'ethmoïde et du méat moyen II. Radio-anatomie (incidence axiale) et variations anatomiques. *J Radiol* 1991 ; 72 : 477-487

[7] Forbes WS. The paranasal sinuses. In : Magnetic resonance imaging and computed tomography of the head and neck. London : Chapman and Hall medical, 1994

[8] Gwaltney JM, Philipps CD, Miller RD, Riker DK. Computed tomographic study of the common cold. *N Engl J Med* 1994 ; 330 : 25- 30

[9] Jacobs RL, Freedmann PM, Boswel RN. Nonallergic rhinitis with eosinophilia (NARES Syndrome). *J Allergy Clin Immunol* 1981 ; 67 : 253- 262

[10] Jankowski R. Nasalisation : technique chirurgicale. *J Fr ORL* 1995 ; 44 : 221-226

[11] Jankowski R. Eosinophils in the pathophysiology of nasal polyposis. *Acta Otolaryngol* 1996 ; 116 : 160- 163

[12] Jankowski R. Nasal polyposis and asthma. In : Mygind N, Lildholdt T eds. Nasal polyposis: an inflammatory disease and its treatment. Copenhagen : Munksgaard, 1997 : 112-119

[13] Jankowski R, Persoons M, Foliguet B, Coffinet L, Thomas C, Verient-Montaut B. Eosinophil count in nasal secretions of subjects with and without nasal symptoms. *Rhinology* 1999 ; 37 : 133-135

[14] Jankowski R, Pigret D, Decroocq F. Comparison of functional results after ethmoidectomy and nasalisation for diffuse and severe nasal polyposis. *Acta Otolaryngol* 1997 ; 117 : 601- 608

[15] Jankowski R, Wayoff M. Physiopathologie des sinus. *Encycl Méd Chir* (Éditions Scientifiques et Médicales Elsevier SAS, Paris), Oto-rhino-laryngologie, 20-416-A-10, 1992 : 1- 6

[16] Jovanovic S. Supernumerary frontal sinuses on the roof of the orbit: their clinical significance. *Acta Anat* 1961 ; 45 : 133-142

[17] Keros P. Uber die praktische Bedeutung der Niveauunterschieds der Lamina cribrosa des Ethmoids. *Z Laryngol Rhinol Otol Ihre Grenzgeb* 1962 ; 41 : 803-813

[18] Klossek JM, Fontanel JP, Ferrie JC. Explorations radiologiques des cavités sinusiennes et nasales. *Encycl Méd Chir* (Éditions Scientifiques et Médicales Elsevier SAS, Paris), Oto-rhino-laryngologie, 20-422-A-10, 1993 : 1- 16

[19] Legmann P, Menu Y. Principes physiques, dosimétrie, paramètres d'acquisition. In : Scanner hélicoïdal, principes et applications cliniques. ESTEM, 1997 : 7- 19

[20] Maniscalco JE, Habal MB. Microanatomy of the optic canal. *J Neurosurg* 1978 ; 48 : 402- 406

[21] Moneret-Vautrin DA, Hsieh V, Wayoff M, Maria Y, Guyot J, Mouton C. Nonallergic rhinitis with eosinophilia syndrom (NARES). A precursor of the triad: nasal polyposis, intrinsic asthma and intolerance to aspirin. *Ann Allergy* 1990 ; 64 : 513- 518

[22] Mounier-Khun P, Jacquemard C, Quilichini H, Perrin R. Ethmoïdo-antrites et bronchectasies. *Presse Therm Clim* 1968 ; 105 : 260- 271

[23] Mouret J. Anatomie des cellules ethmoïdales. *Rev Hebd Laryngol Otol Rhinol* 1898 ; 31 : 913-924

[24] Mouret J. Le schéma des masses latérales de l'ethmoïde. *Rev Hebd Laryngol Otol Rhinol* 1922 ; 1 : 9- 22

[25] Mullarkey MF, Hill JS, Webb DR. Allergic and nonallergic rhinitis: their characterization with attention to the meaning of nasal eosinophilia. *J Allergy Clin Immunol* 1980 ; 65 : 122- 126

[26] Som PM, Brandwein M. Sinonasal cavities: anatomy, physiology, and plain film normal anatomy, In : Head and neck imaging. St Louis : CV Mosby, 1996 : 78- 79

[27] Teatini G, Simonetti G, Salvolini U, Masala W, Meloni F, Rovasio S et al. Computed tomography of the ethmoid labyrinth and adjacent structures. *Ann Otol Rhinol Laryngol* 1987 ; 96 : 239-250

[28] Terrier G. Les repères anatomiques de l'ethmoïde. *J Fr ORL* 1987 ; 36 : 125-132

[29] Wayoff M, Jankowski R, Haas F. Physiologie de la muqueuse respiratoire et troubles fonctionnels. *Encycl Méd Chir* (Éditions Scientifiques et Médicales Elsevier SAS, Paris), Oto-rhino-laryngologie, 20-290-A-10, 1991 : 1- 14

[30] Zinreich SJ, Abidin M, Kennedy DW. Cross-sectional imaging of the nasal cavity and paranasal sinuses. *Head Neck Surg* 1990 ; 1 : 94- 98

[31] Zinreich SJ, Benson ML, Oliveiro PJ. Sinonasal cavities: CT normal anatomy, imaging of the osteomeatal complex and functional endoscopic surgery. In : Head and neck imaging. St Louis : CV Mosby, 1996 : 97- 125

[32] Zuckerkandl E. Anatomie normale et pathologique des fosses nasales et de leurs annexes pneumatiques. Paris : Masson, 1895